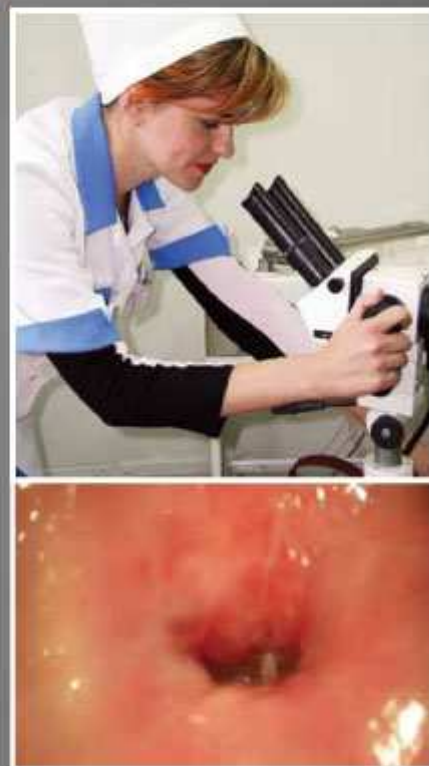



Физиохирургические методы диагностики и лечения патологии шейки матки

За последние 15 лет в РФ у женщин репродуктивного возраста более чем в 2 раза увеличилась заболеваемость раком шейки матки (РШМ).

По данным ВОЗ, примерно 65 000 женщин в европейских странах ежегодно заболевают раком шейки матки, из них почти 32 000 умирают.

В связи с тенденцией роста заболеваемости РШМ основной задачей гинекологов становится раннее выявление и предупреждение прогрессирования дисплазии в инвазивный рак шейки матки.

Патология шейки матки занимает одно из ведущих мест в структуре гинекологической заболеваемости, имеет склонность к затяжному течению и при нерациональном ведении может привести к возникновению рака. При этом эктопия шейки матки, которая выявляется у 38,8% женского населения и у 49,2% гинекологических больных, относится к нормальному физиологическому процессу и, как правило, лечения не требует.

Частота лейкоплакии в структуре заболеваний шейки матки составляет 5,2%, а у женщин с нарушением менструального цикла – 12–13%, злокачественная трансформация может наблюдаться у 6,1% больных лейкоплакией только при инфици-

ровании вирусом папилломы человека (ВПЧ). РШМ занимает второе место среди всех локализаций гинекологического рака, уступая только раку молочной железы.

Основой диагностики патологии шейки матки является обследование, включающее оценку жалоб и анамнестических данных, гинекологический осмотр (осмотр шейки матки с помощью зеркал, бимануальное и ректовагинальное исследование), расширенную кольпоскопию, цитологическое и гистологическое исследование, выявление сексуально-трансмиссивных инфекций, изучение эндокринного и иммунного статуса. Исследования в области повышения эффективности методов диагностики продолжают.

Цитологический метод диагностики (Пап-тест) позволяет оценить состояние эпителия при воспалительных заболеваниях, предопухольных процессах, раке, а также дает возможность контролировать эффективность консервативного и оперативного лечения больных с различной патологией шейки матки. Чувствительность метода колеблется от 50 до 90%, специфичность – от 86 до 97%. Наиболее качественные препараты с использованием взятого цитологического материала можно получить при применении жидкостной цитологии.

Кольпоскопия является недорогим и информативным методом диагностики патологии шейки матки, но малоспецифичным и в известной мере субъективным.

Авторы: С.И. Роговская, д.м.н., профессор, Т.В. Лопатина, профессор, заслуженный врач РФ, А.О. Оламова, аспирант, кафедра акушерства, гинекологии, перинатологии и репродуктологии факультета послевузовского профессионального образования врачей Первого МГМУ им. И.М. Сеченова

Важная роль в возникновении предраковых состояний и рака шейки матки принадлежит инфекционным агентам, среди которых первое место занимает ВПЧ. Во всем мире два генотипа «высокого риска» (ВПЧ 16 и 18 типов) являются причиной большинства случаев рака шей-

ки матки, вульвы, влагалища. В связи с этим немаловажную роль играют **молекулярно-биологические методы исследования** с определением ДНК и мРНК вирусов, а также других маркеров пролиферации типа Ki67, P16. Они показывают более высокую чувствительность (97%) по сравнению с Пап-тестом, однако меньшую специфичность (86–95%).

Особую роль играет **гистологическое исследование**, для которого используются точечная биопсия, диагностическое выскабливание канала и эксцизионная биопсия шейки матки. В гинекологии первые упоминания о биопсии шейки матки относят к 1815 г. (J. Lisfranc). В связи с развитием новых технологий и лучшего понимания роли ВПЧ в генезе рака, а также получения новых данных многочисленных крупных скрининговых исследований в последние годы происходит пересмотр приоритетности различных методов обследования, лечения и тактики ведения женщин с патологией шейки матки в целом.

Биопсия под контролем кольпоскопии во многих странах является стандартной процедурой обследования, однако показано, что ошибка в диагностике цервикальной интраэпителиальной неоплазии (CIN) 2–3-й степени при использовании точечной биопсии составляет 18–55%.

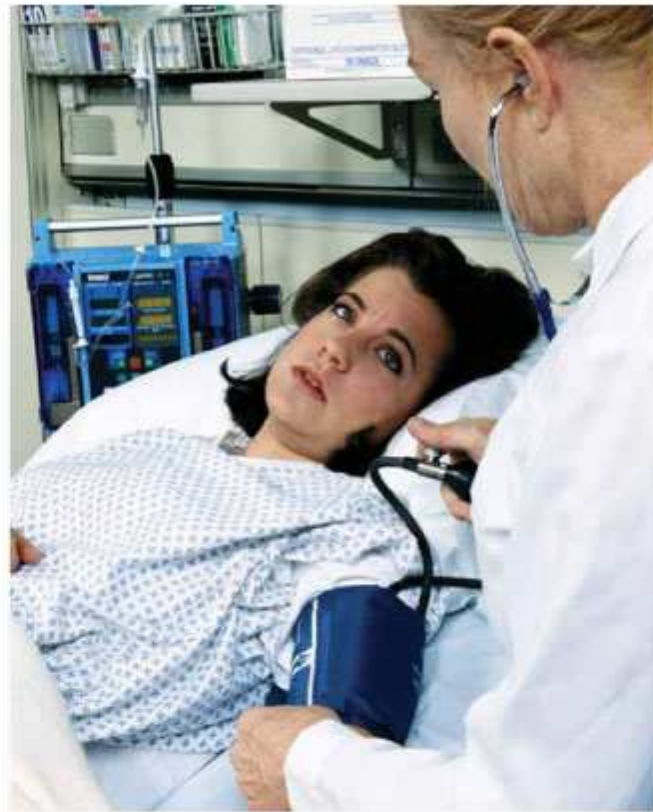Показаниями к проведению биопсии шейки матки являются:

- выраженные аномальные кольпоскопические картины;
- аномальные картины при положительном ВПЧ-тесте на высокоонкогенные типы вируса;
- аномальная цитограмма;
- экзофитные кондиломы.

Используют техники прицельной, пункционной, круговой и эксцизионной биопсий.

При прицельной биопсии (punch biopsy) материал берут из наиболее подозрительного участка шейки матки после расширенной кольпоскопии с помощью разных инструментов. При пункционной биопсии материал для гистологического исследования берут с помощью толстой иглы. Круговая биопсия представляет собой циркулярное удаление ткани шейки матки в области наружного зева с захватом цервикального канала в пределах 1–1,5 см. Эксцизионная биопсия является разновидностью круговой биопсии, при этом иссечение проводят в пределах непораженного эпителия эктоцервикса (если не наблюдается перехода процесса на своды влагалища).

В РФ наиболее широко применяется **прицельная (точечная) биопсия** шейки матки, которая является «золотым стандартом» в диагностике заболеваний шейки матки. Выделяют различные методики биопсии шейки матки: шпильковую, ножевую,



электростетлевую. Применение шпильковой биопсии с использованием отечественных конхотомов нежелательно, так как они значительно деформируют ткани и не всегда позволяют адекватно взять подлежащую строму. Электростетлевая биопсия коагулирует и повреждает ткани, что значительно осложняет последующее гистологическое исследование.

Использование ножевой биопсии в широкой практике ограничено, так как требует стационарных условий и может приводить к последующей деформации шейки матки, что впоследствии негативно отражается на течении беременности и родов. Кроме того, одним из осложнений ножевой биопсии является кровотечение.

Чувствительность точечной биопсии для точной диагностики CIN высокой степени не является 100-процентной и зависит от ряда факторов. Показано, что чувствительность прицельной биопсии при заборе биологического материала из 3–4 квадрантов при CIN 2 составляет 81,3%, а при взятии биоптата из 0–2 квадрантов (0 квадрант – свод влагалища) – 49%. А по данным A. Jordan (2006), чувствительность прицельной биопсии при взятии одного биоптата составляет 70%, двух биоптатов – 80%, трех – 90–100%. При случайной биопсии из разных квадрантов шейки матки без кольпоскопических признаков патологии в 25,3–42,9% случаев была обнаружена CIN 2. Недооценка тяжести процесса при сравнении данных прицельной биопсии и по-

следующей петлевой электроэксцизии (ПЭЭ) достигает 20–50%.

Петлевая электроэксцизия – это иссечение аномальной ткани тонкими проволочными петлями различных размеров и форм с захватом части цервикального канала. Данная процедура используется не только для диагностики, но и для лечения цервикальных поражений. В иностранной литературе ПЭЭ называется двумя терминами: LEEP (loop electrosurgical excision procedure) и LLETZ (large loop excision of transformation zone).

Использование петлевой электроэксцизии позволяет получить биологический материал без значительной деструкции тканей, что очень важно для дальнейшего гистологического исследования, сохранить архитектуру шейки матки и тем самым избежать последующей деформации, а также обеспечивает хороший гемостаз и высокий терапевтический эффект. Минимальная операционная и послеоперационная боль за счет коагуляции нервных окончаний в ране является еще одним плюсом ПЭЭ. По данным I.B. Addis (2007), эффективность ПЭЭ совпадает с эффективностью криотерапии и лазерного лечения, однако достоинства ПЭЭ – получение материала для гистологического исследования и постановка более точного диагноза.

Осложнениями ПЭЭ являются неэффективное удаление пораженной ткани и дальнейшее рецидивирование процесса (от 2 до 10%), невынашивание беременности, преждевременные роды, стеноз цервикаль-

ного канала, приводящий впоследствии к бесплодию. Однако это поддается не всеми исследователями и зависит, вероятно, от техники эксцизии, прибора, применяемых режимов и объема полученного материала.

Кюретаж цервикального канала проводится при пролонгировании аномального эпителия в канал и при получении аномальных результатов цитологического исследования материала из цервикального канала. Однако диагностическая эффективность кюретажа для диагностики предрака, особенно аденокарциномы, колеблется от 50 до 90%.

Основными методами лечения патологии шейки матки являются методы абляции:

- диатермоэлектрокоагуляция;
- криодеструкция;
- лазерная вапоризация;
- радиоволновая хирургия;
- аргонплазменная абляция;
- методы эксцизии.

Каждый метод лечения имеет определенные показания и противопоказания, а также преимущества и недостатки.

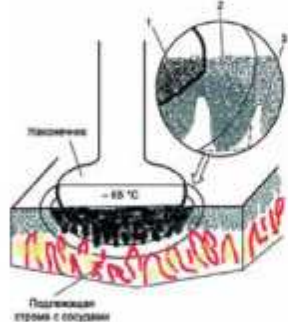
Диатермоэлектрокоагуляция (ДЭК) основана на использовании высокочастотного тока, который вызывает термическое расплавление тканей, при этом в электрическую цепь включается организм человека, и генерация тепла происходит в самой ткани шейки матки. Одним из распространенных осложнений этого метода является кровотечение, которое может наблюдаться как во время ДЭК, так и в период отторжения струпа.



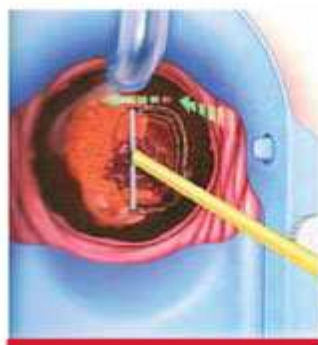
Оборудованная стойка для аппарата «Фотек EA141»

Тяжелыми осложнениями являются стенозы и стриктуры цервикального канала шейки матки. После ДЭК отмечают возникновение экстравазатов, телеангиоэктазий, субэпителиальных гематом, имплантационного эндометриоза, а также нарушений репродуктивной функции: бесплодия в результате нарушения архитектоники шейки матки; истмико-цервикальной недостаточности, которая развивается после диатермокоагуляции; преждевременных родов; грубых рубцов на шейке матки.

В основе **криодеструкции** лежит использование низких температур, в качестве хладагента наиболее часто применяют жидкий азот, также используют закись азота или окись углерода. Достоинствами криодеструкции являются безболезненность вмешательства, объясняемая быстрым разрушением чувствительных нервных окончаний под влиянием охлаждения, бескровное операционное поле и возможность применения криохирургии в амбулаторных условиях. Эффективность лечения методом криодеструкции составляет от 80 до 90%. Недостатками данного метода являются незначительная глубина воздействия, невозможность прицельного локального удаления патологического участка с минимальной травматизацией подлежащих тканей, достаточно высокая частота рецидивов после проведения терапии – до 20%.



Действие криодеструктора на ткань. 1 – зона некроза (20 °С и менее); 2 – зона восстановления (от 20 до 0 °С); 3 – интактная зона (> 0 °С).



Удаление патологического очага петлей

При изучении отдаленных результатов у 13–87% женщин был выявлен синдром коагулированной шейки матки. Не рекомендуется для лечения CIN более 1-й степени выраженности.

Лазеролечение основано на применении высокоинтенсивного лазера – луча невидимого инфракрасного света, для которого мишенью действия становятся клетки, содержащие большое количество воды, что приводит к выпариванию ткани.

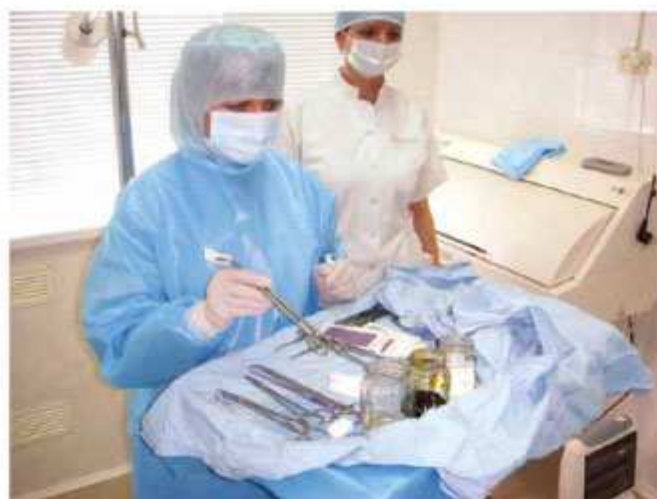Многие лазеры имеют названия, связанные со средой, в которой генерируется излучение: CO₂-лазеры, гольмиевый, диодный, аргонный и калий-титан-фосфатный. Успешно применяются также полупроводниковые лазеры на основе кристаллов. Различные виды лазерного излучения имеют разные длины волн и мощность излучения.

При использовании лазерной vaporизации имеется возможность контролировать глубину воздействия на патологический участок (0,3–1 см) с быстрым нагревом ткани, а также возможность избежать в большинстве случаев интраоперационных кровотечений. При данном методе лечения наблюдаются минимальная травматизация органа и отсутствие в последующем грубых рубцовых деформаций. Применение метода ограничено в связи с высокой стоимостью оборудования и длительной подготовкой специалистов.

Из побочных эффектов метода следует отметить вероятность развития кровотечений, вторично инфицирования, эндометриоза и формирования синдрома коагулированной шейки матки. Эффективность лазерной хирургии составляет 74,6–97,7%. С помощью лазера также осуществляют эксцизии шейки матки.

Аргонплазменная абляция (АПА) – это метод монополярной высокочастотной хирургии, при котором энергия тока высокой частоты передается на ткань бесконтактным способом с помощью ионизированного газа аргона. Аргонплазменную абляцию проводят с помощью аппарата «Фотек EA141». Под воздействием аргонной плазмы происходит локальный нагрев и коагуляция ткани. При формировании слоя коагулянта электрическое сопротивление ткани усиливается, дальнейшее проникновение процесса вглубь прекращается, и факел смещается на некоагулированные участки ткани. В результате этого образуется равномерный поверхностный слой коагулянта. Глубина абляции не превышает 3 мм.

Радиоволновая хирургия – это атравматический метод разреза и коагуляции мягких тканей без их разрушения. Эффект разреза достигается за счет тепла, выделяемого при сопротивлении, которое ткани оказывают проникновению высокочастотных радиоволн. Высоко-



Достоинствами радиоволновой хирургии являются быстрота лечения, практически бескровное поле, минимальная операционная и послеоперационная боль, отсутствие электроожога пациента, ускоренное и безрубцовое заживление тканей, возможность иссечь патологически измененную часть слизистой оболочки без повреждения здоровой ткани.

частотная энергия концентрируется на кончике электрода и повышает образование молекулярной энергии внутри каждой клетки, которая разрушает ее, вызывая нагревание ткани и фактически испаряя клетку.

L. Elman в 1973 г. ввел в медицинскую практику термин «радиоволновая хирургия», которая используется для рассечения тканей и абляции. Первым радиоволновым хирургическим генератором был «Сургитрон™» (США). Спустя несколько десятилетий появились и другие приборы, называемые также радиоволновыми, в частности аппарат «Фотек» (Россия).

Показаниями для применения широкополосной радиоволновой хирургии являются: биопсия шейки матки и патологических образований влагалища и наружных половых органов; а также абляция при соответствующих показаниях: эктропион; лейкоплакия шейки; хронический цервицит; эндометриоз; дисплазия цервикального канала; кондиломы вульвы, влагалища, промежности и перианальной области; кисты влагалища и преддверия влагалища; папилломы вульвы, влагалища; рассечение синехий вульвы; наличие грануляционной ткани в области культи влагалища после оперативного вмешательства; удаление генитальных невусов и др.

Противопоказаниями для применения широкополосной радиоволновой

хирургии: воспалительные заболевания шейки матки и влагалища, внутренних половых органов; для абляции – маточные кровотечения неуточненной этиологии; отсутствие цитологического и (или) гистологического подтверждения характера патологического процесса.

Достоинствами радиоволновой хирургии являются быстрота лечения, практически бескровное поле, минимальная операционная и послеоперационная боль, отсутствие электроожога пациента, ускоренное и безрубцовое заживление тканей, возможность иссечь патологически измененную часть слизистой оболочки без повреждения здоровой ткани, одномоментное иссечение патологических очагов различной локализации, сохранение архитектоники шейки матки благодаря форме конизатора, возможность получения высококачественного материала для гистологического исследования.

Косметические результаты при использовании радиоволновой хирургии намного превышают результаты после применения традиционных методов лечения патологии шейки матки. Экономическая целесообразность данного метода связана с возможностью проведения ряда операций амбулаторно, с сокращением койко-дней нахождения в стационаре в 2–3 раза, а также сроков временной потери трудоспособности. Немаловажным досто-

инством радиохирургического лечения является практическое отсутствие стенозирования и облитерации цервикального канала.

С помощью данного прибора производили полипэктомию во время беременности. Угроза невынашивания беременности после удаления полиповидных образований сохранялась в 5,5% случаев. Кровянистые выделения из половых путей не наблюдались ни в одном случае. Все беременности у женщин после полипэктомии закончились самопроизвольными родами.

Прибор «Фотек EA141» является уникальным и чрезвычайно удобным для применения, поскольку сочетает в себе возможности и радиоволновой хирургии, и аргоноплазменной абляции. Он предназначен для рассеивания, иссечения и контактной коагуляции различных патологических образований с помощью широкополосной радиоволны, а также для бесконтактной абляции поверхностных патологических образований с помощью аргоновой плазмы. Прибор имеет пять режимов работы («Чистое», «Смесь», «Фульгур», «Спрей», «Пульс»). Режим «Чистое» позволяет производить монополярное радиоволновое резание без коагуляции, режим «Смесь» — монополярное радиоволновое резание с попутной коагуляцией, режим «Фульгур» — форсированную глубокую аргоноплазменную абляцию, режим «Спрей» — мягкую плавную аргоноплазменную абляцию.

При выполнении прицельной биопсии с использованием аппарата «Фотек EA141» обычно не требуется анестезия, так как процедура безболезненна. Операции эксцизии и конизации проводятся под местной парацервикальной анестезией путем введения в наружную часть эктоцервика 1% раствора лидокаина в 4–8 точек на глубину 5 мм.

Для проведения эксцизии применяются широкие петлевые электроды разных размеров в зависимости от величины зоны трансформации. Для конизации используется электрод-парус (конизатор), который позволяет произвести конусовидное иссечение патологически измененных тканей шейки матки. Конизация и эксцизия обычно выполняются в режиме «Смесь» (резание с коагуляцией) на мощности 100–110 Вт. Конизатор вводится по оси цервикального канала до внутреннего маточного зева и плавным вращением по часовой стрелке с поворотом на 360 градусов удаляет единым блоком патологическую ткань. Гемостаз раневой поверхности проводится с помощью держателя электродов для аргоноплазменной абляции в режиме «Спрей» на мощности 32–34 Вт от периферии к центру с частичным захватом здоровой ткани.

Достоинствами метода аргоноплазменной абляции являются от-

сутствие непосредственного контакта электрода с тканью, возможность контроля глубины коагуляции. В зависимости от выбранного режима и времени воздействия на ткань глубина термической деструкции составляет от 0,4 до 3 мм. Заживление зоны воздействия происходит в короткие сроки, при этом не образуется грубых рубцов, что позволяет применять данный метод у нерожавших женщин, а также проводить быстрый и надежный гемостаз при капиллярных кровотечениях. При абляции аргон вытесняет кислород, поэтому обугливания тканей не происходит, благодаря чему послеоперационная рана быстро заживает. Отсутствует задымленность, что способствует хорошей визуализации операционного поля. Струя аргоновой плазмы может действовать в аксиальном, радиальном и латеральном направлениях, что расширяет обзор операционного поля. Однако недостатком данного метода является отсутствие полного объема материала для гистологии со всего участка поражения. Кроме того, оптимальным такое лечение является для неглубоких по степени поражения состояний: гиперкератоза, эктропиона, субклинической формы ВПЧ, хронического цервицита и др.

Во время проведения АПА пациентки отмечают «локальвание» или легкий дискомфорт внизу живота, что не требует анестезии. По данным кольпоскопии, через 3 месяца выздоровление было констатировано у 94,4% пациенток, грубого рубцевания и деформаций шейки матки не наблюдалось ни в одном случае. По сравнению с традиционными методиками (ДЭК, криодеструкция) полное выздоровление при использовании метода АПА наступает значительно быстрее, чем при криодеструкции. Отмечены более щадящее воздействие АПА на ткани, чем при ДЭК, и отсутствие грубого рубцевания шейки матки в отдаленном периоде после лечения, что может служить дополнительным аргументом для применения АПА у нерожавших женщин. АПА обладает высокой эффективностью, хорошей переносимостью и обеспечивает высокие темпы эпителизации эндочервика.

Сравнение эффективности лазерной вапоризации и аргоноплазменной абляции показало достаточно близкие результаты. Сукровичные выделения из половых путей наблюдались в течение 10 дней при одном и другом методах лечения. Полная эпителизация раневой поверхности по данным кольпоскопии (оцен-

ка эпителизации, наличия йоднегативных участков) при использовании аргоноплазменной абляции произошла в течение 30–40 дней, а при применении лазерной вапоризации — в течение 30–35 дней после лечения. При использовании этих методов не наблюдается грубых рубцовых деформаций.

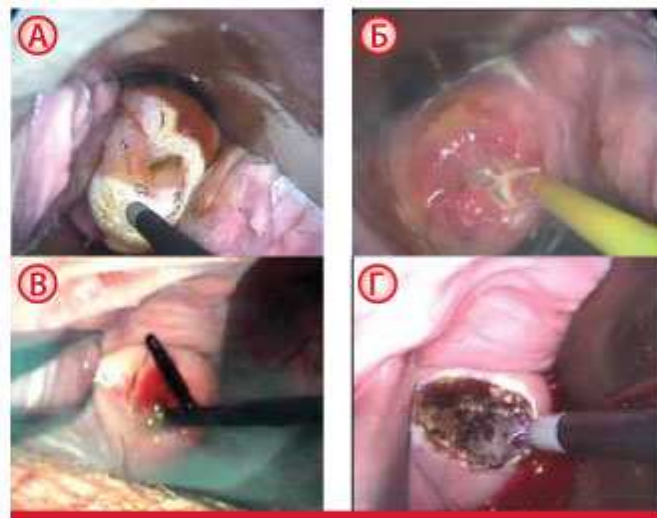
При проведении АПА пациенткам не потребовалось применение анестетиков, так как воздействие не вызвало болезненных ощущений. Во время лазерной вапоризации 10 пациенток из 30 отметили, что процедура была достаточно болезненной, семи пациенткам проводилось местное обезболивание с применением лидокаина в виде спрея. Во время проведения абляции у двух пациенток из 31-й возникло незначительное кровотечение, а при проведении лазерной вапоризации у пяти из 30 женщин возникало кровотечение.

Небольшие размеры аппарата «Фотек EA141», простота освоения данной техники, мобильность, меньшая стоимость по сравнению с лазерным оборудованием делают данный метод доступным для применения, особенно в амбулаторной практике.

Таким образом, благодаря внедрению широкополосной радиоволновой хирургии в гинекологию стало возможным получать высококачественный гистологический материал, однако и данный метод взятия биоптата требует дальнейшего совершенствования. При обширной аномальной зоне трансформации или неудовлетворительных результатах цитологических мазков для более точной диагностики может быть выполнена множественная биопсия, когда забирается материал из нескольких локусов. При этом размеры образцов должны быть не менее 0,4 x 0,3 см с учетом возможной коагуляции краев образца и получения адекватного материала для гистологического исследования. В ряде ситуаций следует предпочесть петлевую эксцизию для обеспечения адекватной диагностики и лечения шейки матки.

Создание отечественными учеными аппарата «Фотек EA141», сочетающего в себе возможности широкополосной радиоволновой хирургии и аргоноплазменной абляции, способствует повышению эффективности диагностики и лечения патологии шейки матки, облегчает работу акушера-гинеколога, уменьшает число осложнений, сокращает время проведения оперативных вмешательств, а также длительность пребывания больной в лечебном учреждении и реабилитационного периода.

Редакция благодарит
компанию ООО «Фотек»
(Екатеринбург)
за предоставленные
материалы



Широкополосная радиоволновая эксцизия и рассечение тканей
а) аргоноплазменная абляция, б) биопсия петлей,
в) конизация, г) гемостаз с помощью аргоновой плазмы



Радиоволновый хирургический генератор «Фотек EA141»